



# Rotura de pared libre de ventrículo izquierdo tras infarto agudo de miocardio. A propósito de un caso

## Left ventricular free wall rupture after acute myocardial infarction. Report of a case

Dr. Álvaro Lahoz Tornos<sup>1</sup>; Dr. Víctor Glen Ray López<sup>1</sup>; Dr. Ramón Arcas Meca<sup>1</sup>; Dr. Luis Falcón Araña<sup>1</sup>.

I Servicio de Cirugía Cardiovascular. Hospital Universitario Virgen de la Arrixaca. El Palmar. Murcia. España.  
II Servicio de Anestesia y Reanimación. Hospital Universitario Virgen de la Arrixaca. El Palmar. Murcia. España.

### RESUMEN

La rotura de la pared libre del ventrículo izquierdo es una rara complicación del infarto agudo de miocardio que ocurre habitualmente entre el 1º y 5º día postinfarto. Presentamos un nuevo caso de rotura cardíaca tratado con éxito mediante cirugía sin circulación extracorpórea. Consideramos que los departamentos de cirugía general y torácica de hospitales sin cirugía cardíaca, podrían asumir este tipo de intervención para evitar las consecuencias nefastas de un largo traslado intercentros.

**Palabras clave:** infarto agudo de miocardio, rotura cardíaca, circulación extracorpórea.

### ABSTRACT

Rupture of the left ventricular free wall is a rare complication of acute myocardial infarction usually occurs between 1<sup>st</sup> and 5<sup>th</sup> days after acute myocardial infarction. We reported a new case of cardiac rupture successfully treated by surgery without cardiopulmonary bypass. We believe that the departments of general and thoracic surgery in hospitals without cardiac surgery, could take this type of intervention to prevent the disastrous consequences of a long inter-center transfer.

**Key words:** acute myocardial infarction, cardiac rupture, extracorporeal circulation.

**Correspondencia:** Dr. Álvaro Lahoz Tornos. Hospital Universitario Virgen de la Arrixaca. El Palmar. Murcia. España.  
**Correo electrónico:** alt92a@yahoo.es

## INTRODUCCIÓN

La rotura de la pared libre del ventrículo izquierdo es una rara complicación del infarto agudo de miocardio<sup>1</sup> que ocurre habitualmente entre el 1º y 5º día postinfarto,<sup>2</sup> siendo muy infrecuente con posterioridad. La rotura de la pared libre ventricular puede ser aguda, subaguda o crónica. Las dos primeras se caracterizan por la aparición de taponamiento, siendo de instauración muy rápida en la rotura aguda.

## PRESENTACIÓN DEL CASO CLÍNICO

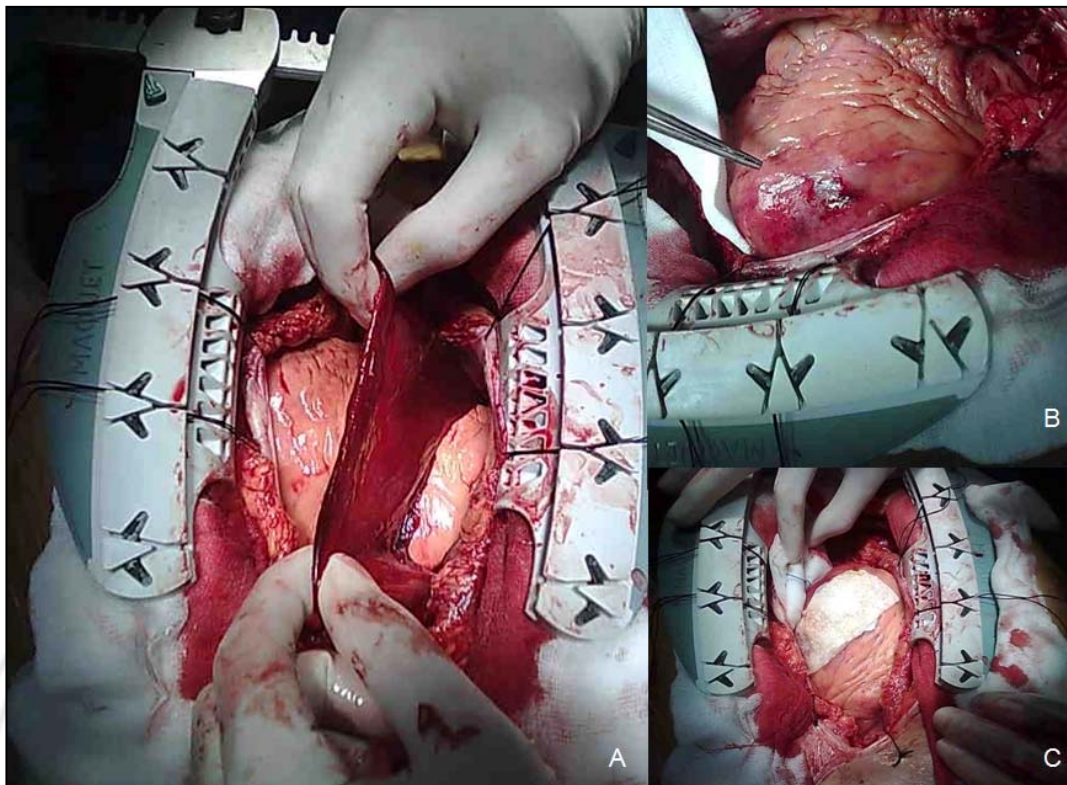
Describimos el caso de un varón de 57 años, sin factores de riesgo cardiovascular, diagnosticado de infarto agudo de miocardio y remitido a nuestro centro para angioplastia primaria. La coronariografía urgente mostró oclusión trombótica aguda sobre placa en arteria descendente anterior que fue tratada mediante angioplastia e implante de stent recubierto. Tras la apertura del vaso desaparecieron los síntomas y no se detectaron arritmias de reperfusión, sin embargo, el paciente presentó hipotensión y escasa respuesta a sueroterapia y perfusión de dobutamina, por lo que se llevó a cabo ventriculografía para descartar complicaciones mecánicas. Durante dicho procedimiento, se produjo síncope brusco y disociación electromecánica precisando de masaje cardíaco para su recuperación. De forma inmediata, se realizó ecocardiograma transtorácico que mostró derrame pericárdico de 10 mm de grosor, colapso de cavidades derechas y acinesia de segmentos medial y apical antero-septales. Con la sospecha de rotura subaguda de pared libre de ventrículo izquierdo se intervino al paciente de modo emergente. Se realizó esternotomía media y apertura de pericardio, y se comprobó la presencia de contenido hemático parcialmente organizado que se extendía a lo largo de toda la superficie cardíaca (Figura. 1-A) y signos de infarto a nivel apical con un área central que pertenecía al punto de rotura (Figura.1-B). Se reparó esta zona con parche de pericardio bovino que se fijó mediante adhesivo tisular (Figura.1-C). El postoperatorio inmediato cursó sin incidencias.

## DISCUSIÓN

Aproximadamente un 4% de los pacientes con infarto agudo de miocardio presentan rotura de la pared libre ventricular. La localización más frecuente es la cara lateral a nivel medioventricular. Representa la segunda causa más frecuente de muerte hospitalaria en el infarto agudo de miocardio tras el shock cardiogénico, pudiendo alcanzar el 24%.<sup>3</sup> Factores como el envejecimiento, el sexo femenino, el primer infarto transmural sin angina previa y la hipertensión arterial, se asocian a mayor riesgo de rotura post-infarto.<sup>2,4</sup>

La rotura de la pared ventricular se asocia a enfermedad coronaria multivaso y es independiente del tamaño del infarto. La angioplastia primaria reduce el riesgo de rotura post-infarto de la pared libre.<sup>5</sup> El cuadro clínico típico de la rotura parietal aguda y subaguda es la presencia de deterioro hemodinámico brusco en un paciente con infarto y sin insuficiencia cardíaca previa, al que no se ausculta soplo sugestivo de comunicación interventricular ni de insuficiencia mitral. Es característico un dolor retroesternal intenso, de aparición súbita. Suele observarse hipotensión, bradicardia, aumento de la presión venosa central, pulso paradójico, disociación electromecánica y shock cardiogénico.<sup>6</sup> La exploración más rápida y sensible ante la sospecha de rotura parietal es la ecocardiografía. Los hallazgos incluyen derrame pericárdico, colapso de cavidades derechas y masas ecogénicas en el líquido pericárdico.

El tratamiento de elección de la rotura de la pared libre ventricular es la cirugía emergente independientemente del estado clínico del paciente. Es preciso mantener las constantes hemodinámicas hasta la intervención mediante la administración de fluidos e inotrópicos. La pericardiocentesis puede aliviar los signos de taponamiento hasta la cirugía y ayuda a confirmar el diagnóstico. El uso del balón de contrapulsación como medida de soporte en estos casos es infrecuente, estando más generalizado en la rotura septal ventricular.<sup>6</sup> En la rotura aguda rara vez existe la posibilidad de tratamiento quirúrgi-



**Figura 1.** Imágenes tomadas durante la cirugía.

- A:** Coágulo fibrinoso laminar de unos 5 mm de grosor.  
**B:** Área isquémica y punto de rotura con infiltración hemorrágica.  
**C:** Reparación con parche de pericardio bovino.

co, pues el lapso entre el inicio del cuadro y la muerte es de pocos minutos. En la rotura subaguda, una vez que el diagnóstico se ha confirmado, el tratamiento quirúrgico debe ser lo antes posible. Tradicionalmente, en la rotura simple, se realizaba infartectomía y cierre del defecto mediante la sutura de un parche de material sintético utilizando circulación extracorpórea. Actualmente se prefiere una actitud más conservadora, reparando el defecto mediante el cierre directo de la rotura con puntos de sutura reforzados con teflón o bien mediante la colocación de un parche de material sintético, que se fija con sutura continua sobre el miocardio sano o con pegamento biológico.<sup>1</sup> En este caso, no es necesario el uso de circulación extracorpórea. Se desconoce si la manipulación del pericardio y el empleo de parches pueden tener consecuencias a medio plazo en la función ventricular izquierda.<sup>7,8</sup> Según autores como Pérez de Isla et al,<sup>9</sup> la reparación quirúrgica de la rotura subaguda es una técnica segura a medio plazo y no se acom-

paña de secuelas en la función ventricular izquierda ni de desarrollo de constricción. Teniendo en cuenta que no en todos los centros hospitalarios existe servicio de cirugía cardiovascular, que cuando se hace el diagnóstico de rotura cardíaca el tratamiento quirúrgico no se debe demorar y dado que la técnica descrita es relativamente reproducible, pensamos que los servicios de cirugía general y torácica deberían estar preparados para asumir este tipo de intervención y evitar así las consecuencias nefastas derivadas de un largo traslado intercentros.

#### REFERENCIAS BIBLIOGRÁFICAS

1. Sakaguchi G et al. Surgical treatment for postinfarction left ventricular free wall rupture. *Ann Thorac Surg.* 2008;85:1344-47.
2. Nakamura Y et al. Left ventricular-free wall rupture after successful coronary

intervention: Report of a case. Surg Today. 2008;38:355-58.

www.casesjournal.com/content/2/1/909  
9. Accessed on November 27, 2009.

3. Shi-Min Y, et al. Left ventricular free wall rupture subsequent to early myocardial reinfarction after successful percutaneous transluminal coronary angiography. J Card Surg. 2009;24:80-97.
4. Martínez JA: Complications of acute myocardial infarction. Available at: <http://www.emedmag.com/html/pre/cov/covers/071503.asp>. Accessed on January 29, 2008.
5. Amir O et al. Left ventricular free wall rupture in acute myocardial infarction: A case report and literature review. Tex Heart Inst J. 2005;32:424-26.
6. Ekim H et al: Repair of ventricular free wall rupture after acute myocardial infarction: A case report. Available at: <http://>
7. Poulsen S et al. Ventricular septal rupture complicating acute myocardial infarction: clinical characteristics and contemporary outcome. Ann Thorac Surg. 2008;85:1591-96.
8. Lang R et al. Three dimensional echocardiography: the benefits of the additional dimension. J Am Coll Cardiol. 2006;48:2053-69.
9. Pérez de Isla et al. Seguimiento ecocardiográfico a medio plazo de las alteraciones de la función sistólica y diastólica del ventrículo izquierdo tras rotura subaguda tratada quirúrgicamente. Rev Esp Cardiol. 2009;62(12):1478-81.

Recibido: 17 de diciembre del 2010.

Aceptado: 22 de febrero del 2011.